

# INDIKACIJE ZA ORTOGNATSKU HIRURGIJU VS. STRATEGIC IMPLANT® SISTEM U TERAPIJI SINDROMA IZDUŽENOG LICA

Ihde Antoria<sup>1</sup>, Chakranarayan Ashish<sup>2</sup>, Slipic Olga<sup>3</sup>, Soni Priyavrat<sup>4</sup>, Ihde Stefan<sup>5</sup>

<sup>1</sup>Specijalista protetike - implantolog, International Implant Foundation, Head of Dental Implant Faculty 2019 - 2021, Munich, Germany,

<sup>2</sup>Specijalista (Oralne & Maksilofacijalne Hirurgije), Dental Centre, INHS Kalyani, Eastern Naval Command, Visakhapatnam, AP, India

<sup>3</sup>Dr Stomatologije, International Implant Foundation, Department of Evidence and Research, Munich, Germany,

<sup>4</sup>Specijalista (Ortodoncija & Dentofacijalna Ortopedija), Dental Centre, INHS Kalyani, Eastern Naval Command, Visakhapatnam, AP, India.

<sup>5</sup>Implantolog, Hirurg (UA), International Implant Foundation, Department of Evidence and Research, Munich, Germany,

## Apstrakt

„Long face syndrome“ (sindrom izduženog lica) tradicionalno se leči ortognatskom hirurgijom i to smanjenjem horizontalne dimenzije maksile putem Le-Fort 1 osteotomije. Ovaj tretman se do sada primenjivao kod pacijenata s ovim deformitetima, svih starosnih grupa. Otkako je tehnologija Strategic Implant® postala dostupna, pacijenti u starijoj životnoj dobi imaju na raspolaganju, alternativno, manje invazivno, kao i finansijski bolje rešenje.

Ovaj članak, na primeru dva pacijenta objašnjava mogućnost terapije i predlaže indikacije i kontraindikacije za svaki postupak. Autori ističu da pristup lečenju tehnologijom Strategic Implant® može uštedeti vreme, smanjiti diskomfor pacijenta i izbeći eventualne komplikacije operativnog zahvata u opštoj anesteziji.

**Ključne reči:** sindrom izduženog lica, Strategic Implant®, imedijatno funkcionalno opterećenje, vertikalni maksilarni višak, ortognatska hirurgija

## Uvod

Sindrom izduženog lica (*“The long face syndrome”*) je česta kraniofacijalna anomalija koja se karakteriše izduženim izgledom sa klinički estetski neadekvatnim povećanjem donje prednje trećine lica (LAFH) i sledstveno povećanim mandibularnim uglom (MPA). Dodatni znaci ovog sindroma su inkompetencija usana, otvoren zagrižaj, izuzetna vidljivost zuba i/ili desni u svim položajima i kretnjama, tendencija ka II skeletnoj klasi, neadekvatan položaj zuba u nizu, konveksan profil sa ili bez mandibularnih deficijencija [1].

S obzirom da ovaj sindrom obuhvata neusaglašenosti kako čvrstih, tako i mekih tkiva, a udružen je s brojnim komplikacijama poput rekurentnih ORL infekcija, hrkanja, noćnih apnea, uz prisustvo nezadovoljavajuće estetike – treba imati u vidu da je terapija ovakvog stanja složena i dugotrajna [2,3]. Konvencionalno, ortognatska hirurgija je predstavljala glavni terapijski modalitet kod terapije ozbiljnih slučajeva kod mlađe populacije. Manje ozbiljni slučajevi, ipak, do određene mere mogu biti sanirani ortodontskom, protetskom i parodontološkom kamuflažom [3]. Dolazak Strategic Implant® sistema doneo je i novu dimenziju u odnosu na dostupne terapijske modalitete i

to za ceo spektar stadijuma ovog deformiteta. S obzirom da ovi implantati imaju jedinstvenu sposobnost sidrenja u bazalne koštane strukture i kompaktnu kostiju udaljenih od dentoalvelarnog kompleksa. S tim u vezi, moguće je primenom ove tehnologije, ukloniti signifikantne količine koštanog tkiva, a zatim i mekog tkiva, u cilju korekcije maksilarnog viška. Ovakav vid terapije je realnost u današnje vreme, pružajući manje invazivnu alternativu, s brzim rezultatima i bez potrebe za brigom o pozicioniranju, stabilnosti i prognozi implantata.

## Cilj

Naša studija je imala za cilj da uporedi kliničku efikasnost ortognatske hirurgije sa Strategic Implant® tehnologijom u terapiji slučajevi vertikalnog maksilarnog viška, kao i da prodiskutuje potencijalna ograničenja obe tehnike.

## Sekundarni ciljevi

- Oceniti ishod izgleda desni i zuba u osmehu i položaju fiziološkog mirovanja
- Oceniti ishod korekcije skeletne anomalije / LAFH
- Oceniti ishod korekcije mandibularne deficijencije

## Materijal i metode

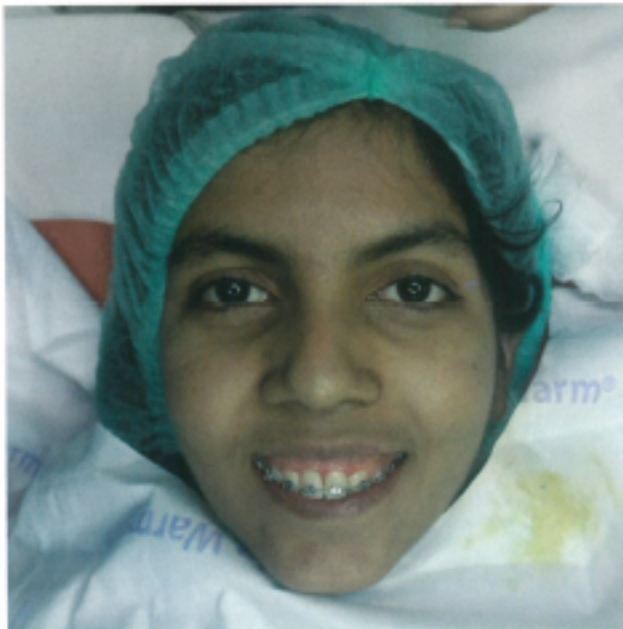U našoj studiji prikazana su dva slučaja od kojih je jedan saniran ortognatskom hirurgijom a drugi primenom tehnologije Strategic Implant<sup>®</sup>.

### Prikaz slučaja 1: Ortognatska hirurgija

Šesnaestogodišnja pacijentkinja javila se na Kliniku u Indiji s glavnom tegobom koja predstavlja nemogućnost adekvatnog zatvaranja usta i ekstenzivne vidljivosti desni i zuba prilikom osmeha. Nakon kliničkog pregleda, sprovedena je dodatna radiološka dijagnostika, uz izradu radnih modela. Klinički i radiografski nalazi ustanovili su konveksan profil, inkompetenciju usana, preteranu vidljivost usana i zuba u miru i prilikom smeha, umerenu teskobu mandibule, umerenu protruziju gornjih zuba, skeletno otvoren zagrizaj s maksilarnim viškom i vertikalnom matricom rasta, II skeletna klasa s deficijentnom bradom i LAFH. Plan terapije sastojao se iz tri faze:

1. Prehirurška ortodonska faza: Ortodoncija koja uključuje nivelsanje i poravnanje primenom aparata .022 McLaughlin Bennett & Trevisi. Ovaj deo terapije trajao je oko godinu dana.

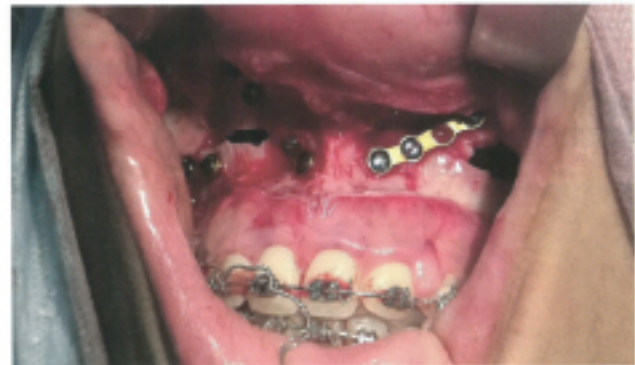2. Nakon promene lukova na 17 x 25 SS za oba zuba niza (slika 1), prenosa međuviličnih odnosa putem obraznog luka, izrađen je hirurški stent za intervenciju na viličnim kostima.



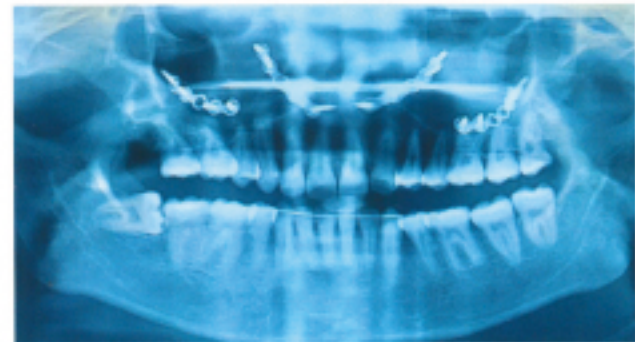
**Slika 1:** Pacijentkinja s ekstenzivno vidljivim osmehom (gummy smile) i dugačkim licem na kraju prve faze ortodonske terapije. Oba luka su iznivelesana. Prilikom osmeha, vidljivost gornjih zuba i desni je izražena.

Trajanje bola je beleženo nakon svake ortodonske seanse i ukupno je iznosilo 30 bolnih dana tokom ortodonske terapije, uz vreme provedeno u stolici i do 6h po seansi kada je bilo potrebno postavljanje ili uklanjanje aparata.

3. Hirurška faza: Le Fort I u gornjoj vilici sa kranionalizacijom maksile nakon uklanjanja 6 mm kosti i genioplastikom u cilju korekcije brade. Fiksacija je učinjena primenom titanijumskih pločica od 2mm, kao i šrafova dimenzija 2mm x 6mm (Slike 2 i 3). Ova hirurška intervencija je sprovedena u opštoj anesteziji uz prisustvo brojnih članova medicinskog tima, uključujući doktore, sestre i anesteziologa. Trajanje hirurške procedure iznosilo je 3.5h. Ceo postupak produžen je na 5 dana uključujući prijem u bolnicu, kao i otpust.



**Slika 2:** Intraoperativni nalaz: nakon što je gornja vilica podvrgnuta osteotomiji, uklanjeno je 9 mm kosti vertikalno. Osteosinteza je sprovedena mini pločama.



**Slika 3:** Ortopantamografski snimak po sprovedenoj hirurškoj intervenciji

Pacijentkinja nije smela da konzumira hranu i napitke 6 sati pre intervencije, a nakon intervencija mogla je da konzumira meku i kašastu hranu. U postoperativnom periodu primala je antibiotike i terapiju protiv otoka.

4. Slučajevi vertikalnog uvećanja maksile (VME) najčešće se manifestuju visokim uglom mandibularne ravni, deficijencijom tela mandibule i konveksnim profilom. Kako bi se rešio ovaj nedostatak mandibule, opcije su: 1. Antepozicija donje vilice pomoću bilateralne sagitalne ramus osteotomije (BSSRO). 2. Genioplastika.

Izbor između ove dve opcije zavisi od stepena deficijencije mandibule, ugla mandibule (MPA), donje prednje dužine lica (LAFH) i autorotacije mandibule nakon gornje repozicije maksile. Ovi faktori diktiraju i ortodonski i hirurški plan. U slučaju visokog MPA s preteranim LAFH, BSSRO možda nije najbolji izbor jer će verovatno pogoršati

LAFH. Pored toga, zabeleženo je da pomeranje mandibule unapred koristeći BSSRO u slučaju visokog ugla možda neće dati stabilan rezultat zbog nedostatka koštanog fundusa na mestu osteotomije te nepovoljnog smera povlačenja mišića [4]. Stoga smo se u našem slučaju odlučili za genioplastiku kako bismo rešili mandibularni deficit. Ovaj postupak bio je uspešan u smanjenju LAFH i ispravljanju konveksnog profila, kao i u smanjenju duboke mentolabijalne brazde. Međutim, ako se nedostatak tela donje vilice ne može funkcionalno i estetski rešiti isključivo genioplastikom, BSSRO sa ili bez genioplastike bi bio svakako opcija za razmatranje.

5. Post-hirurška ortodontska faza: Pacijent je ponovo upućen ortodontu u cilju fine korekcije okluzije u periodu od okvirno naredna tri meseca. (Slika 4).

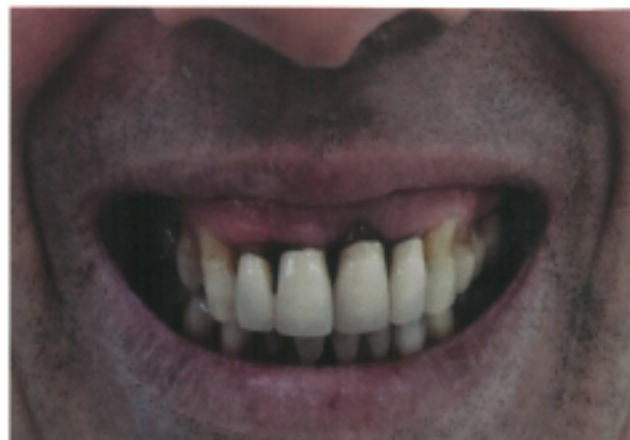

**Slika 4:** Post-operativni prikaz pacijentkinje nakon 3 meseca. Fiksni aparat je uklonjen i pacijentkinja nosi mobilni aparat za retenciju.

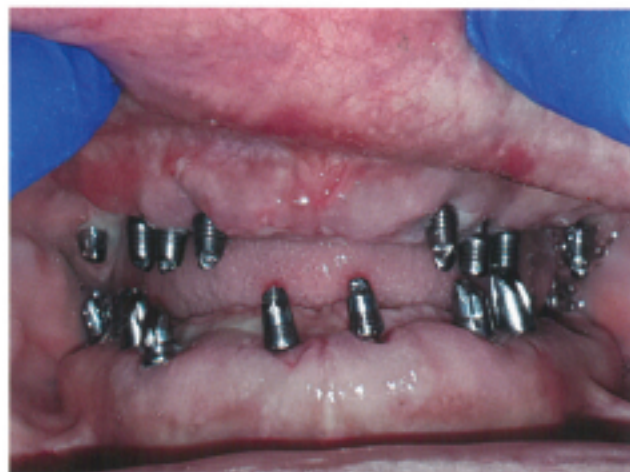#### Prikaz slučaja 2: Strategic Implant\*

Četrdeset sedmogodišnji pacijent, pušač, javio se na pregled s parodontološki izuzetno kopromitovanom denticijom. Želje pacijenta bila je da reši dva problema: 1. Vidljivost desni pri osmehu (*gummy smile*) i 2. Želju sa fiksnom implantatno nošenom nadoknadom (Slika 5).

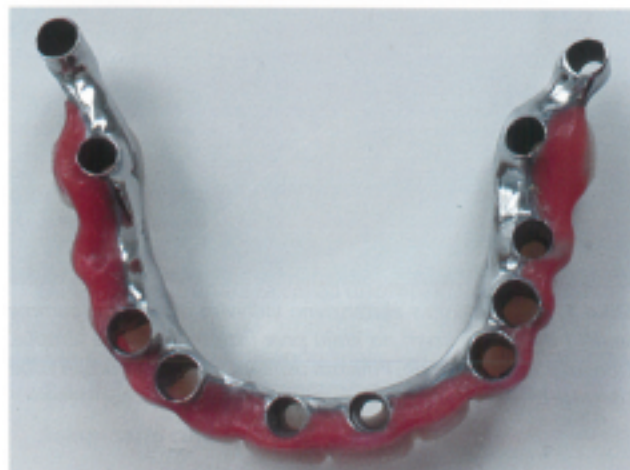Svi zubi su ekstrahovani, počevši sa zubima gornje vilice. Višak kosti uklonjen je u gornjoj i donjoj vilici, ugrađeni su dentalni implantati (Slika 6). Odmah po hirurškoj intervenciji, uzeti su otisci i izrađeni su modeli za analizu i registraciju visine zagrižaja. Kasnije istog dana izvršena je proba postave zuba (Slika 7).



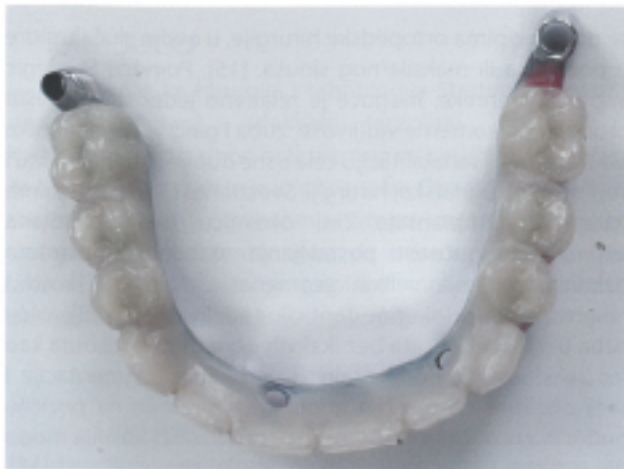**Slika 5:** Pre-operativni klinički nalaz: U gornjoj vilici potpuni izostanak interdentalnih papila, generalizovana parodontopatija, obilje karijesa. Glavne tegobe pacijenta: 1. Neprihvatljiva estetika 2. Česti bolovi i infekcije u usnoj duplji



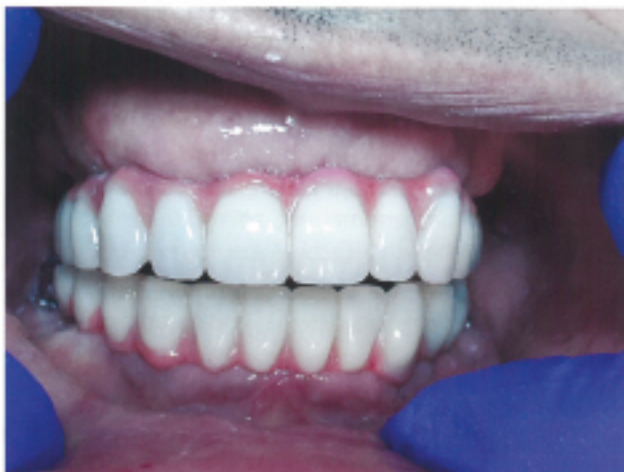**Slika 6:** Trećeg postoperativnog dana uočava se povoljno zarastanje rana. Oko 0,9 mm kosti uklonjeno je u gornjoj vilici, kao i oko 0,5 mm u donjoj. Uklonjen je višak mekih tkiva.



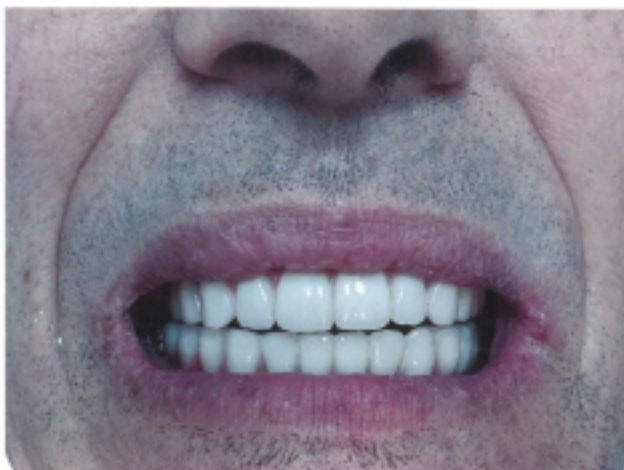**Slike 7a i 7b:** Definitivni most spreman za cementiranje prikazan je s okluzalnog i bazalnog aspekta. Fiksacija sprovedena primenom Fuji Plus cementa. Od kompozita su izrađeni zubi i gingiva.



Slika 7b



Slika 8: Intra-oralni prikaz u obe vilice nakon cementiranja mostova. Distalni tehnički abatmenti nisu fasetirani kako bi higijena u posteriornim segmentima bila olakšana/poboljšana.



Slika 9: Klinička situacija (osmeh) nakon predaje protetskog rada. Usled adekvatnog uklanjanja kosti, gornja usna pokazuje bolju potporu.

## REZULTATI

### Slučaj 1: Ortognatska hirurgija

Evidentno je na osnovu slika od 1 do 4 da je postignuto poboljšanje facijalne estetike. Lice je izmenjeno sa skladnim trećinama u vertikalnoj i profilnoj ravni. Vidljivost desni prilikom osmeha, kao i vidljivost zuba su korigovani. **Ukupno vreme terapije iznosilo je oko 16 meseci.**

### Slučaj 2: Tehnologija Strategic Implant®.

Trećeg dana nakon hirurške intervencije, predati su fiksni mostovi u obe vilice. Okluzija je odmah uravnotežena i pacijent je mogao da konzumira hranu svake vrste. Prijavio je pojavu bola samo na dan operacije i jedan dan posle operacije. Četvrtog i petog dana dodatno je uravnotežena okluzija. **Ukupno vreme terapije iznosilo je 5 dana.**

Pacijent je došao na kontrolni pregled nakon tri meseca, kada nisu uočene nikakve komplikacije, estetika je bila zadovoljavajuća a pacijent s ispunjenim očekivanjima i zadovoljan. Blago uravnoteženje okluzije je sprovedeno. Svi implantati su bili stabilni, na kontrolnom RTG pokazivali su znake integracije. Sledeći kontrolni pregledi planirani su na svakih 12 meseci.

**Ukupno vreme u stomatološkoj stolici** kako za hiruršku, tako i za protetsku fazu iznosilo je 4h, od čega 1.5h za ekstrakcije, redukciju kosti i postavljanje implantata, zatim 0.25h za probu metala, 1.5h za cementiranje i okluzalno uravnoteženje. Pacijent se mogao vratiti normalnim navikama odmah po predaji mostova. Analgetike je primao samo dva dana. Minimalna pojava otoka.

## DISKUSIJA

Ekstenzivna vidljivost desni ili zuba u miru i prilikom osmeha predstavljaju čest klinički problem. Različite terapijske opcije za sanaciju ovog problema zavise od ozbiljnosti stanja, statusa zuba, parodontalnog statusa, godina pacijenta, finansijskih mogućnosti, raspoloživog vremena, opravdanosti uvođenja pacijenta u opštu anesteziju/hospitalizacije pacijenta, obučenosti terapeuta i dr. Tehnike kojima je moguća sanacija navedenog problema su 1. „Mucosal Strip“ tehnika [5,6] 2. Protetska redukcija vidljivosti desni i zuba primenom mobilnih proteza [7] 3. Ortognatska hirurgija [8,9] 4. Strategic Implant® [10,11] [Table 1]. Tehnika „Mucosal strip“ je verovatno najjednostavnija, jer podrazumeva uklanjanje trake pripojne mukoze i repozicioniranje donje usne. Međutim, ova tehnika manjka u sposobnosti rešavanja prekomerne vidljivosti zuba i mekih tkiva, a praćena je i smanjenjem dubine vestibuluma, kao i smanjenjem pokretljivosti gornje usne nakon zahvata.

Drugi kraj spektruma predstavlja protetska rehabilitacija odnosno menadžment preterane vidljivosti desni i zuba. Ukoliko se samo brušenjem redukuje vidljivost, time nećemo rešiti problem s vidljivošću desni. Takođe, na ovaj način nije moguće rešiti skeletne probleme i indikacija za ovakvim terapijskim modalitetima je izuzetno sužena.

Dakle, dve tehnike koje su učinkovite u sanaciji ovog problema jesu zapravo ortognatska hirurgija i tehnologija Strategic Implant<sup>®</sup>, prikazane kroz dva slučaja u ovom radu. Prva tehnika podrazumeva osteotomiju Le Fort I, bezbedna je i efikasna i može dovesti do predvidljivih rezultata. Potrebno je hiruršku intervenciju sprovesti u opštoj anesteziji, a repoziciju maksile nakon osteotomije izvršiti prema pravilima okluzije i artikulacije. Ipak, ova procedura je dugotrajna, zahteva prehiruršku ortodontsku pripremu. Ukoliko se pacijent na ovakvu terapiju odluči nakon završenog rasta, pomeranje zuba ortodontskim putem biva limitirano. Takođe, kod ove procedure, pacijent mora biti u stanju da bude podvrgnut opštoj anesteziji, kao i voljan da bude hospitalizovan. Često se ova hirurška tehnika kombinuje s korekcijama mandibule. Indikovana je u slučajevima postojanja intaktne denticije s adekvatnim parodontalnim statusom.

Ovakva procedura za cilj ima i spašavanje odnosno čuvanje zuba. Međutim, s razvojem inovativnih sistema, ovakav koncept se menja – posebno kod starijih pacijenata. Alternativni terapijski pristupi su se pokazali bržim i efikasnijim [10,11,12]. Klinička efikasnost tehnologije Strategic Implant<sup>®</sup> je uticala na značajno povećanje spektra indikacija i smanjenje vremena potrebnog za terapiju kao i vremena koje bi bilo izgubljeno na pokušaje spašavanja kompromitovane denticije [10].

Kada se primenjuje tehnologija Strategic Implant<sup>®</sup> količina kosti nema uticaja na tok terapije, s obzirom da se za sidrenje implantata koristi kortikalni deo kosti. Implantati

se po principima ortopedске hirurgije, u ovom slučaju sidre u pod nosa ili maksilarnog sinusa. [15]. Pomoću Strategic Implant<sup>®</sup> tehnike, moguće je relativno jednostavno rešiti problem prekomerne vidljivosti zuba i gingive. Ova tehnika podrazumeva rehabilitaciju cele usne duplje u jednom aktu i suprotno ortognatskoj hirurgiji. Svestranost kortikobazalnih (strateških) implantata čini okosnicu ovog tretmana jer daje mogućnost postavljanja stabilnih implantata nakon uklanjanja velikih segmenata alveolarne kosti i rekonstrukciju celokupne denticije s adekvatnom vidljivošću zuba u roku od 72 sata bez ikakvih dodatnih procedura kao što su sinus lift, horizontalne i vertikalne augmentacije i sl. S obzirom da pozicija implantata ne utiče na poziciju budućih zuba, čak i slučajevi uznapredovalih atrofija mogu biti sanirani ovom metodom, uz visoku predvidljivost [14]. Do sada nisu prijavljeni slučajevi kod kojih su korišćena oba pristupa zajedno, ortognatska hirurgija s tehnologijom Strategic Implant<sup>®</sup>, ipak, mogućnosti postoje i to polje treba dodatno ispitati. Jasno je da oba slučaja prikazuju dva veoma različita pristupa ali da oba metoda vode rešavanju problema, u zavisnosti od indikacija i odabira pacijenta. Poredeći vreme provedeno na stomatološkoj stolici (9.5 sati vs. 4 sata) i trajanje bola (33 dana vs. 1 dan), tehnologija Strategic Implant<sup>®</sup> deluje prihvatljivije za odrasle pacijente. Tabele 1 i 2 jasno pokazuju kako ipak izbor ne bi trebalo ostaviti samim pacijentima, već se voditi indikacijama i kontraindikacijama.

Visina troškova kod ortognatske hirurgije zavisi od vrste zdravstveno-medicinskog sistema i od zarade specijalista uključenih u terapiju.

Metod	Indikacije
1. Ortognatska hirurgija	<ul style="list-style-type: none"> <li>a. Ekstenzivna vidljivost desni ili zuba u miru i prilikom osmeha sa ili bez mandibularne deficijencije.</li> <li>b. Mladi pacijenti. Pacijenti sa dobrim dentalnim statusom, koji omogućava adekvatnu ortoterapiju</li> <li>c. Pacijenti voljni da se podvrgnu ozbiljnim hirurškim intervencijama u opštoj anesteziji</li> <li>d. Voljni da se podvrgnu terapiji dužeg vremenskog trajanja</li> <li>e. Angle klasa II i I; Angle klasa II, ukoliko se koriguje i donja vilica</li> </ul>
2. Strategic Implant <sup>®</sup>	<ul style="list-style-type: none"> <li>a. Ekstenzivna vidljivost desni ili zuba u miru i prilikom osmeha sa ili bez mandibularne deficijencije.</li> <li>b. Pacijenti starosti preko 25 godina, s kompromitovanim dentalnim statusom</li> <li>c. Pacijenti koji nisu raspoloženi za veće hirurške intervencije</li> <li>d. Pacijenti koji žele brzo i efikasno rešenje samog problema</li> <li>e. Pacijenti željni da u jednom aktu reše sve oralne probleme</li> <li>f. Klasa I – III po Angle-u</li> </ul>

**Tabela 1. Indikacije za oba terapijska modaliteta**

Metod	Kontraindikacija
1. Ortognatska hirurgija	<ul style="list-style-type: none"> <li>a. Loša situacija u usnoj duplji suspekta higijene, karijesa i parodontopatije.</li> <li>b. Nedostatak prednjih zuba i nedostatak većeg broja zuba</li> <li>c. Loše sistemsko zdravlje</li> <li>d. Onkološki pacijenti i onkološka terapija</li> <li>e. Terapija antiresorptivnim lekovima</li> <li>f. Pacijenti rizika za opštu anesteziju</li> <li>g. Nedakvatna saradnja pacijenta</li> </ul>
2. Strategic Implant <sup>®</sup>	<ul style="list-style-type: none"> <li>a. Parodontalno i dentalno zdravlje</li> <li>b. Loše sistemsko zdravlje</li> <li>c. Terapija antiresorptivnim lekovima</li> <li>d. Određena neurološka oboljenja</li> <li>e. Ozbiljan maksilarni pad s pneumatizovanim sinusima sa ili bez otvorenog zagrižaja.</li> <li>f. Visok MPA sa ili bez mandibularne deficijencije</li> <li>g. Nedakvatna saradnja pacijenta</li> </ul>

**Tabela 2. Kontraindikacije za oba terapijska modaliteta**

## ZAKLJUČCI

I ortognatska hirurgija i tehnologija Strategic Implant® vrlo su svestrani i adekvatni terapijski postupci za korigovanje vertikalnog maksilarnog viška (VME), međutim, pravilan odabir slučaja je ključ uspeha. Oba postupka imaju svoje prednosti i ograničenja. Stoga, osobenost svakog slučaja i želje pacijenta treba da odrede vrstu zahvata. Iako se teoretski Strategic Implant® može kombinovati s postupcima ortognatske hirurgije poput genioplastike, do

sada nije zabeležen nijedan slučaj. Ove dve tehnike nemaju ništa zajedničko, osim činjenice da su obe usmerene na rešavanje istog kliničkog problema. U današnje vreme, u odgovarajućim slučajevima, opseg hirurške intervencije, vreme potrebno za završetak terapije, morbiditet pacijenta, kao i rizik, značajno su niži kod primene tehnologije Strategic Implant®, a sa uporedivim ili još boljim estetskim ishodom. Nepovoljni efekti VME [2,3] opravdavaju terapijske kombinacije koje uključuje serijske ekstrakcije s ranim prelaskom na tehnologiju Strategic Implant®.

### Literatura:

1. Stephen A. Schendel, Jerome Eisenfeld, William H. Bell, Bruce N. Epker, David J. Mishevich. *The long face syndrome: Vertical maxillary excess. American Journal of Orthodontics, Volume 70, Issue 4, 1976, Pages 398-408, ISSN 0002-9416. [https://doi.org/10.1016/0002-9416\(76\)90112-3](https://doi.org/10.1016/0002-9416(76)90112-3).*
2. Henderson, D. *The vertical dimension in Orthognatic Surgery. British Journal of Oral Surgery. 1981;19:237.*
3. D.Chandrashekar. (2015). *Management of excessive gingival display: Lip repositioning technique. Journal of the International Clinical Dental Research Organization. 7. 10.4103/2231-0754.164397.*
4. Tabrizi R, Nili M, Aliabadi E, Pourdanesh F. *Skeletal stability following mandibular advancement: is it influenced by the magnitude of advancement or changes of the mandibular plane angle?. J Korean Assoc Oral Maxillofac Surg. 2017;43(3):152–159. doi:10.5125/jkaoms.2017.43.3.152*
5. Jananni M, Sivaramakrishnan M, Libby TJ. *Surgical correction of excessive gingival display in class I vertical maxillary excess: Mucosal strip technique. J Nat Sci Biol Med. 2014;5(2):494–498. doi:10.4103/0976-9668.136290.*
6. Humayun, Nomahn & Kolhatkar, Shilpa & Soulyas, Jason & Bhola, Monish. (2010). *Mucosal Coronally Positioned Flap for the Management of Excessive Gingival Display in the Presence of Hypermobility of the Upper Lip and Vertical Maxillary Excess: A Case Report. Journal of periodontology. 81. 1858-63. 10.1902/jop.2010.100292.*
7. Ritika Gupta, Trupti Dahane, SR Godbole, Anamika Shukla. *Esthetic correction: a case report. International Journal of Contemporary Medical Research 2017;4 (4) :809-811.*
8. Fish, Leward C, Larry M. Wolford, Bruce N. Epker. *Surgical-orthodontic correction of vertical maxillary excess. American Journal of Orthodontics, Volume 73, Issue 3, 241 – 257*
9. Angelillo JC, Dolan EA *The surgical correction of vertical maxillary excess (long face syndrome). Annals of Plastic Surgery, 01 Jan 1982, 8(1):64-70. DOI: 10.1097/0000637-198201000-00010 PMID: 7073194*
10. Ihde S. *Indications and treatment modalities with corticobasal jaw implants. Ann Maxillofac Surg 2019;9:379-86.*
11. Ihde S, Sipic O. *Dental implant treatment and immediate functional loading (1). Case report and considerations: Extended treatment options using the strategic implant® and indications and objectives for comprehensive dental implant treatment. Ann Maxillofac Surg 2013;9:465-9.*
12. Ihde S, Sipic O. *Functional and esthetic indication for dental implant treatment and immediate loading (2) Case report and considerations: Typical attitudes of dentists (and their unions) toward tooth extractions and the prevention of early, effective, and helpful dental implant treatment in the European union. Ann Maxillofac Surg 2019;9:470-4.*
13. Ihde S., Ihde A., Lysenko V., Konstantinovic V, Palka L *New Systematic Terminology of cortical Bone areals for osseo-fixated Implants in Strategic Oral Implantology J.J.Anatomy, 2016, 1(2), 007*
14. Motaz O., Abdelnasir G. A., Awadalkreem F. *A Novel Approach for Rehabilitation of a Subtotal Maxillectomy Patient with Immediately Loaded Basal Implant-Supported Prosthesis: 4 Years Follow-Up Hindawi Case Reports in Dentistry Volume 2020, Article ID 9650164, 7 pages <https://doi.org/10.1155/2020/9650164>*
15. Lazarov A. *Trans-and intra-sinus BCS implants: clinical alternative in advanced maxillary bone atrophy. Statistical analysis of maxillary sinus complications Stomatological World, 2018; p. 8.*