



Cranio-maxillofacial

Implant Directions®

Vol. 10 N° 3 Сентябрь 2015

Русская версия



Клинический случай

Морфологические изменения в дистальном участке нижней челюсти влияют на приживаемость имплантата

Иде Ш., Иде А., Лысенко В.

ISSN 1864-1199 / e-ISSN 1864-1237

OFFPRINT



The Foundation of Knowledge

Редакционная коллегия

Главный редактор

Врач Майюр Хаирнар
drmayurkhairnar@gmail.com

врач Вивек Гаур
drvivekgaur@yahoo.co.in

Координатор редакции не
избран

Редколлегия (в алфавитном порядке)

Врач Ясен Димитров, Болгария
Врач Штефан Хаас, Германия
Врач, профессор Витомир
Константинович, Сербия
Врач Валерий Лысенко, Украина
Каажина Маркова, Прага
Юра Митрушенков, Москва
Врач Геральд Шилинг, Germany
Врач Нерндер Сингх, Индия
Врач Катрин Тост, Греция

Отчеты и критические оценки

Отдел исследований и свидетельств, МФИ

Цена одного выпуска

30 евро

Годовая подписка

120 евро

Авторское право

Copyright
Copyright ©2006 - 2015 by
International Implant Foundation
DE- 80802 Munich / Germany
www.implantfoundation.org

Контакты

publishing@implantfoundation.org

CMF.Impl.dir.

ISSN 1864-1199

e-ISSN 1864-1237

Пояснение

Анализ опасностей

Следует постоянно следить, чтобы сохраняя точность информации, содержащейся в настоящей публикации. Тем не менее, издатель и/или дистрибьютор и/или редакторы и/или авторы не могут нести ответственность за возможные ошибки или любые последствия, возникшие в результате использования информации, содержащейся в настоящей публикации. Заявления и мнения, содержащиеся в редакционных статьях и в этой публикации, являются исключительно выражением мысли авторов, а не издателя, дистрибьютора и/или IIF. Продукция, процедуры и методы лечения, описанные в данной работе, являются опасными, поэтому их могут применять только сертифицированные и обученные медицинские работники в среде, специально предназначенной для выполнения таких процедур. Ничто из предложенных испытаний или процедур не может осуществляться, если по профессиональному мнению пользователя их риск не оправдан. Тот, кто применяет продукты, процедуры и методы лечения, представленные или описанные в данной публикации будет делать это на свой страх и риск. Из-за быстрого развития медицины IIF рекомендует проводить независимую проверку диагностики, лечения, лекарственных средств, доз и методов работы прежде, чем осуществлять любое действие.

Хотя все рекламные материалы, которые могут войти в работу, должны соответствовать этическим (медицинских) нормам, включение их в эту публикацию не является гарантией или одобрения со стороны издателя в отношении качества или стоимости такого продукта или заявлений, сделанных об этом его производителем.

Юридические ограничения

Работа представлена редакцией IF Publishing, Мюнхен, Германия
Авторские права сохранены за IF Publishing Эта публикация, включая все её части, юридически защищена авторским правом. Любое использование, эксплуатация или продажа вне узких пределов, установленных законодательством об авторском праве, и ограничения на использование изложенного ниже без согласия издателя являются незаконными и подлежат судебному преследованию. Это относится, в частности, к фотокопированию, репродукции копированию, сканированию или дублированию любого рода, переводу, подготовке микрофильмов, электронной обработке данных и хранения, если это делает эту публикацию доступной по сети Интранет или Интернет. Некоторые продукты, названия, инструменты, методики лечения, логотипы, дизайн и т.д., упомянутые в настоящей публикации, также защищены патентами и товарными знаками или другими законами защиты интеллектуальной собственности («например, Знаки «IF», «IIF» и IFLogo) являются зарегистрированными товарными знаками, даже если конкретная ссылка на этот факт не всегда делается в тексте. Таким образом, упоминание имени, инструмента и т.д. без обозначения фирменного знака не может быть истолковано как представление издателя, что это общественное достояние.

Подписка учреждений является разрешением на то, чтобы воспроизводить таблицы или готовить списки статей, в том числе рефератов для внутреннего использования в соответствующих учреждениях. Разрешение издателя требуется для всех других выполненных на основании издания работ, в том числе сборников и переводов. Разрешение издателя требуется для хранения или использования в электронном виде любого материала, содержащегося в этом журнале, в том числе любой статьи или части статьи. Вопросы просьба направлять издателю по указанному адресу.

Клинический случай

Морфологические изменения в дистальном участке нижней челюсти влияют на приживаемость имплантата

Authors:

Авторы:

Врач Stefan Ihde

Врач Antonina Ihde

S. Resort 1

MNE-85315 Врба/Трудовичи

Черногория

Врач Валерий Лысенко

Ул. Дружбы народов, 269, кв. 38

61183 Харьков

Украина

Реферат

Нарастание вертикальных костных тканей на полированные стержни боковых базальных имплантатов доказано и подтверждено в ходе научных исследований. ДО сих пор подобные отчеты публиковались для резбовых базальных имплантатов.

В отчете о настоящем случае мы сообщаем о том, как рост вертикальной костной ткани вдоль резбового базального имплантата (марка BCS) достигла такого уровня, на котором стала невозможной самоочистка имплантата, и развилось хроническое инфекционное заболевание. Имплантат пришлось удалить.

Выводы: В дистальном участке нижней челюсти следует ожидать роста вертикальной костной ткани вокруг резбового имплантата. Рекомендуются использовать имплантаты такой длины, чтобы они допускали размещение головки имплантата как можно дальше от места проникновения в слизистую. Еще одной полезной мерой предосторожности может быть использование кортикального слоя нижней челюсти со стороны щек в качестве 2-го кортикального слоя вместо кортикального слоя подъязычной кости.

При использовании кортикального слоя со стороны щек возможно установить головку имплантата (после сгибания) в более удобное положение.

Ключевые слова: морфология костной ткани, Strategic Implant®, наложение вертикальной костной ткани, приживаемость базальных имплантатов

1. Введение

В альвеолярной имплантологии уровень костной ткани вокруг альвеолярной части имплантата обычно уменьшается. Считается, что это неизбежно. Если с этим не связано инфекционное заболевание, такое сокращение костной ткани протекает незаметно. Если становятся заметными признаки инфекции, ставят диагноз "периимплантит". Эта болезнь признана "неизбежной" представителями нашей профессии, но не пациентами. Периимплантит возникает только в том случае, если эндооссальные поверхности имплантата шероховатые, а диаметр имплантата большой.

При использовании имплантатов типа Strategic Implant® 1,2,3 периимплантит не возникает. Основные отличия традиционных имплантатов (для двухэтапной установки) от современных имплантатов Strategic Implant таковы:

- имплантаты Strategic Implant имеют тонкую полированную поверхность и минимальный диаметр в месте проникновения в слизистую
- передача усилия происходит вдали от точки возможной бактериальной атаки.
- передача усилия происходит непосредственно на кортикальную ткань.
- этот имплантат можно непосредственно устанавливать после удаления зубов, если только поверхность 4 имплантата, передающая нагрузку, может достичь постоянного кортикального слоя (2-й или 3-й кортикальный слой).

Все это приводит к ситуации, когда уровень альвеолярной костной ткани не имеет значения при установке имплантата, за исключением соображений эстетики. В постэкстракционных зонах, в которых устанавливают имплантаты непосредственно после удаления зуба, уровень мягких и костных тканей стремится понизиться, и это часто создает повод для проведения второго этапа протезирования через 6-18 месяцев.

Было описано, что уровень костной ткани может неожиданно вырасти в течение первых 18 месяцев после установки имплантата непосредственно вблизи боковых базальных имплантатов. Эти имплантаты используются приблизительно с 1988 года. Значительное вертикальное нарастание ткани наблюдалось для дистального участка нижней челюсти [5]. Однако для резьбовых имплантатов подобных сообщений нет.

2. Материалы и Методы

Пациентка 60 лет, здорова, не курит, получила резьбовые базальные имплантаты в нижней челюсти после того, как перестали работать традиционные резьбовые имплантаты двухэтапной установки. Новая протезная конструкция состояла из широкого пластинчатого имплантата, который был интегрирован только частично, но при этом не было проявления каких-либо симптомов (рис. 1).

3. Результаты

Спустя 40 месяцев после установки имплантата в нижней челюсти, пациентка сообщила о болях и отеке вокруг имплантата снизу слева в дистальной части нижней челюсти. Для того, чтобы сохранить имплантат, мы провели местную операцию на мягких тканях вокруг имплантата.

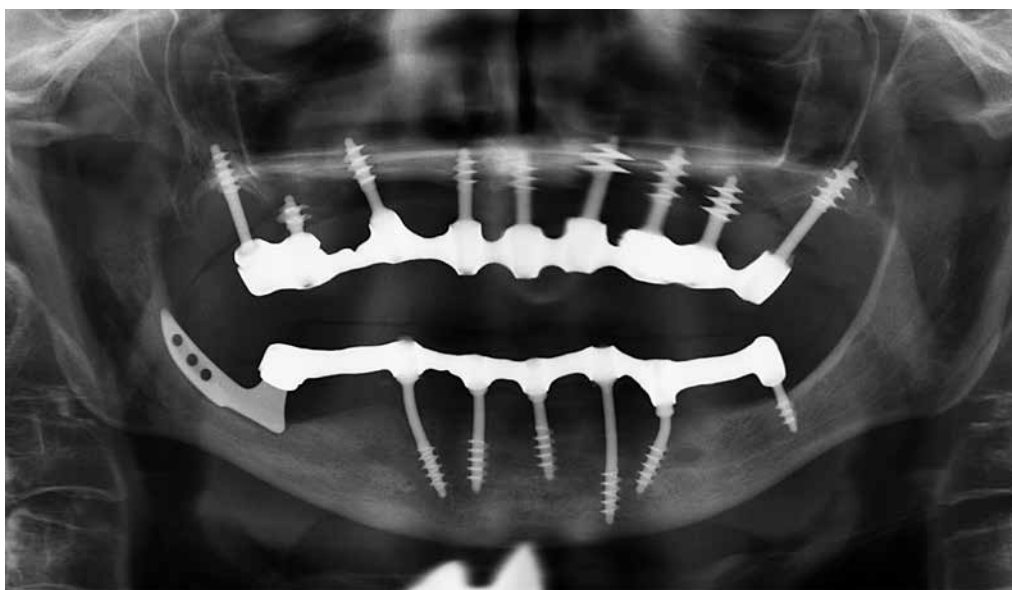

Рис. 1: Общий вид: на снимке видно два циркулярных моста на 9 имплантатах в верхней челюсти и 7 имплантатах в нижней челюсти. Имплантат в левой дистальной части нижней челюсти входит в костную ткань со стороны языка, имеет общую длину 10 мм, около 6 мм находится внутри костной ткани.

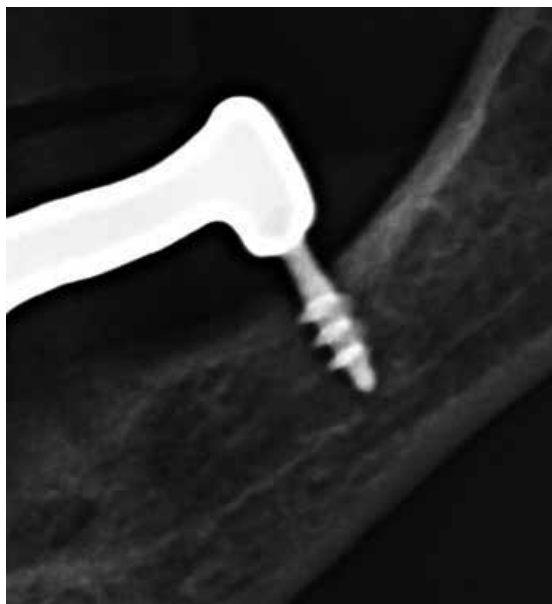

Рис. 2: Имплантат в дистальном участке нижней челюсти спустя 8 месяцев: общий вид. По сравнению в рис.1, какие-либо изменения отсутствуют.

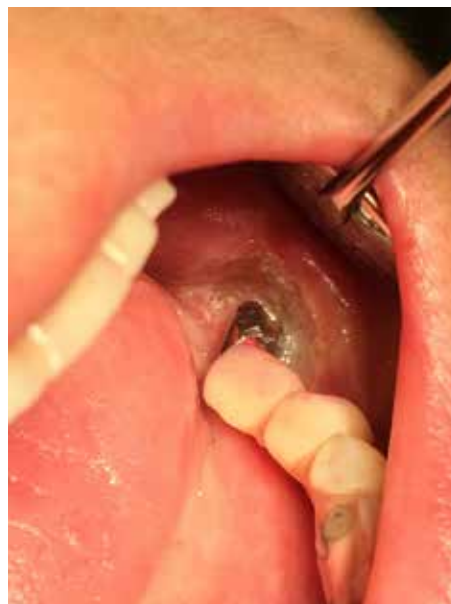

Рис. 3b: Клиническая картина нижней челюсти на дистальном участке после того, как мягкие ткани обработали электрическим прибором для прижигания. Однако стабильный результат и отсутствие инфекции достигнуты не были: через несколько недель ситуация вновь стала похожа на показанную на рис. 3а.

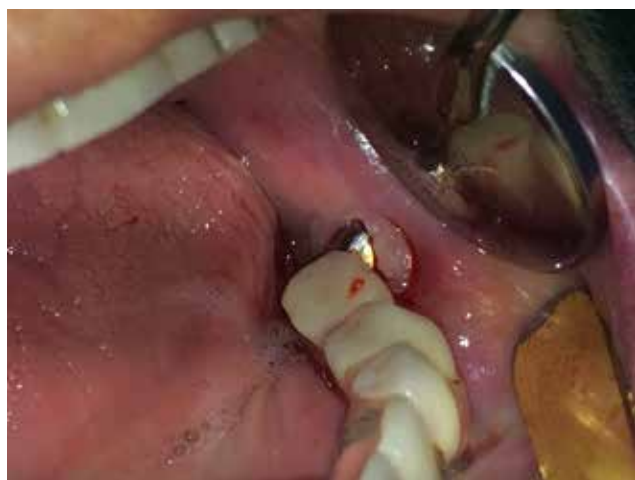

Рис. 3а: Мягкая ткань разрослась за пределы технического абатмена, очистка этой зоны стала невозможной. Это привело к снижению качества жизни пациентки.

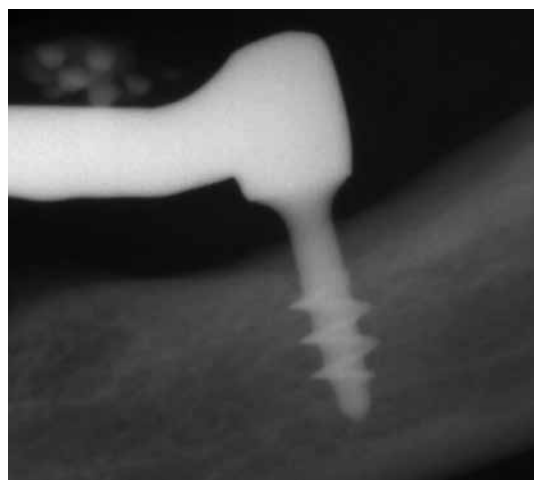


Рис. 4: Альвеолярный уровень костной ткани поднят на 2-3 мм относительно базовой линии, показанной на рис. 2. Имплантат хорошо интегрировался, установлен цементированный протез. Расстояние между головкой абатмена и цементной связкой и альвеолярным уровнем кости стало слишком маленьким. [Само]-очистка невозможна, рецидив инфекции.

Так как невозможно удалить полностью хорошо интегрированный имплантат, дистальный отрезок моста вместе с техническим абатментом отрезали от моста, а головку абатмена отрезали от резьбовой части имплантата на уровне кости.




Рис. 5: После обрезки абатмена на уровне кости признаки инфекции немедленно исчезли.

Участок зажил без осложнений в течение одних суток, после чего мост сохранял стабильность на оставшихся шести имплантатах, вместе с консольной частью слева.

2. Обсуждение

Научные свидетельства о серии последовательных случаев подтверждают, что вертикальный слой костной ткани вокруг боковых базальных имплантатов может разрастаться. Разрастание более интенсивное, если общий вес костной ткани в нижней челюсти слева и справа сильно отличается. Если дистальный участок нижней челюсти сильно атрофирован с обеих сторон, такого разрастания костной ткани не наблюдается.

В данном случае большой разницы между вертикальной костной массой слева и справа на дистальных участках нижней челюсти не было.

"Консервативное лечение" состояло в радикальном иссечении мягких тканей вокруг имплантата и не привело к желаемому результату. В качестве альтернативы не пытались провести вертикального урезания костной ткани вокруг имплантата: такое лечение также могло оказаться неудачным, [1] поскольку костная ткань могла опять разрастись, [2] был риск создания шероховатости (царапины) на полированной поверхности вертикальной части имплантата. Само по себе это бы сопровождалось инфекционным заболеванием по типу периимплантита.

В данном случае лечение верхней и нижней челюсти вместе не проводили, в первую очередь лечили верхнюю челюсть. То есть, вертикальные размеры нижнего моста не могли значительно измениться. Если бы обе челюсти лечили одновременно (как мы и рекомендовали), распределение вертикального пространства между верхним и нижним мостом можно было бы изменить без заметного изменения эстетического или функционального результата. При этом моно было бы использовать имплантат с более длинным стержнем внутри полости рта.

4. Выводы

В дистальном участке нижней челюсти следует ожидать роста вертикальной костной ткани вокруг резьбового имплантата. Рекомендуется использовать имплантаты такой длины, чтобы они допускали размещение головки имплантата как можно дальше от места проникновения в слизистую. Еще одной полезной мерой предосторожности может быть использование кортикального слоя нижней челюсти со стороны щек в качестве 2-го кортикального слоя вместо кортикального слоя подъязычной кости. При использовании кортикального слоя со стороны щек возможно установить головку имплантата (после сгибания) в более удобное положение.

Вероятность такого разрастания мягких тканей в результате роста вертикальных слоев кости мала.

Подъем прикуса мог бы в некоторой степени способствовать установке более длинных имплантатов в дистальной части нижней челюсти. Это может привести к ситуации, когда головка абатмена с самого начала размещается на большем (более безопасном) расстоянии от альвеолярной кости.

Библиография

1. Ihde S. (Edt.) Принципы работы с имплантатами BOI, 2004; Springer Verlag, Heidelberg, ISBN 3-540-21665-0
2. Scortecchi, Misch, Benner: Имплантаты и протезирование в стоматологии; Verlag Dunitz, London, 2001, S. 428, ISBN 1-85317-703-2
3. Donsimoni J.-M., Gabrieleff, P. Bernot, D. Dohan: Les implants maxillofaciaux à plateaux d'assise; Concepts et technologies orthopediques, rehabilitations maxillomandibulaires, reconstructions maxillo-faciales, rehabilitations dentaires partielles, techniques de reintervention, meta-analyse. 6e partie: une meta-analyse? Implantodontie 13 (2004) 217-228
4. Ihde S., Ihde A. Знакомство с работой с имплантатами Strategic Implant® International Implant Foundation Publishing, Munich, 2015, ISBN 978-3-945889-01-5
5. Ihde S. Adaptation fonctionelles de la hauteur de l'os peri-implantaire apres implantation de BOI dans la mandibule; Implantodontie 12(2003) 23-33

